

## · 论 著 ·

## Remebot 机器人辅助下立体定向活检术的临床应用

吴世强 焦利武 肖群根 李宇 李朝曦 淦超 舒凯 雷霆

**【摘要】目的** 探讨 Remebot 机器人辅助下立体定向活检术的临床应用价值。**方法** 回顾性分析 2016 年 10 月至 2017 年 2 月收治的 12 例颅内病变的临床资料,均在 Remebot 机器人辅助下进行立体定向活检术。**结果** 病灶位于额叶 1 例、颞叶 2 例、顶叶 2 例、脑干及丘脑病变 2 例,多发病灶 5 例。术后病理结果显示:低级别星形细胞瘤(WHO II 级)4 例,间变性星形细胞瘤(WHO III 级)5 例,神经母细胞瘤 1 例,假性进展 1 例,高级别非霍奇金 B 细胞淋巴瘤 1 例。术后发生症状性出血 1 例。**结论** Remebot 机器人辅助下进行立体定向活检手术,不需要传统立体定向框架,可简化手术操作步骤,提高手术精确度。

**【关键词】** 颅内病变; Remebot 机器人; 立体定向活检术; 效果

**【文章编号】** 1009-153X(2017)11-0751-03 **【文献标志码】** A **【中国图书资料分类号】** R 739.41; R 651.1\*1

**Remebot robot-assisted stereotactic biopsy (a report of 12 cases)**

WU Shi-qiang, JIAO Li-wu, XIAO Qun-gen, LI Yu, LI Chao-xi, GAN Chao, SHU Kai, LEI Ting. Department of Neurosurgery, Tongji Hospital, Tongji Medical School, Huazhong University of Sciences and Technology, Wuhan 430030, China

**【Abstract】Objective** To explore the clinical values of Remebot robot-assisted stereotactic biopsy to the diagnosis of intracranial lesions. **Methods** Remebot robot-assisted stereotactic biopsy was performed in 12 patients with intracranial lesions including 1 with frontal lobe lesion in 1 patient, 2 with temporal lobe lesions, 2 with parietal lobe lesions, 2 with brainstem and thalamus lesions and 5 with multiple intracranial regions lesions from October, 2016 to February, 2017. **Results** All the biopsy was successfully performed and the operative duration was (29±5) minutes. The postoperative pathological results showed that of 12 patients with intracranial lesions, 4 had low grade astrocytomas, 5 with anaplastic astrocytomas (WHO grade III), 1 neuroblastoma, 1 pseudoprogression and 1 non-Hopkin's B cell lymphoma. There was symptomatic postoperative bleeding in 1 patient. **Conclusions** The Remebot robot-assisted stereotactic biopsy is an important medical auxiliary technology in the patients with intracranial lesions and should be clinically spread widely because it can reduce the patients' pain, simplify the procedure of operation, enhance the accuracy of operation, provide the basis for next step the treatment and shorten the operative time.

**【Key words】** Robotics; Stereotactic biopsy; Intracranial lesions; Diagnosis

立体定向脑组织活检术是颅内占位性病灶鉴别诊断常用且关键的技术,创伤小,康复快<sup>[1]</sup>。然而,传统立体定向手术需头架固定、术前 MRI 人工定位等,而机器人手术可提前融合 MRI 数据、实施辅助定位及无框架手术。2016 年 10 月至 2017 年 2 月进行 12 例机器人辅助立体定向活检手术,现报道如下。

## 1 资料与方法

**1.1 一般资料** 12 例中,男 7 例,女 5 例;年龄 9~76 岁。额叶病变 1 例,颞叶病变 2 例,顶叶病变 2 例,脑

干及丘脑病变 2 例,颅内多发病灶 5 例。手术指征:①具有神经系统临床症状或体征;②经 CT、MRI、MRA、MRS 等影像学检查难以明确病变性质;③常规开颅手术治疗难以达到的脑深部病变及颅内多发病变,或由于各种原因不能耐受开颅手术而又必须明确病变性质;④病变位于脑重要功能区,预计开颅手术将导致严重神经功能缺失。

### 1.2 手术方法

**1.2.1 术前准备** 术前当天粘贴机器人专用 Mark,进行螺旋 CT 等扫描,层厚 1.25 mm,扫描范围从头顶至鼻尖层面,保证三个 Mark 全扫描在内;把影像学资料拷贝至 Remebot 机器人系统,术前在系统中选择合适的靶点且设计好穿刺路径。

**1.2.2 手术过程** 全麻下进行。采取仰卧位,利用头架固定头部。注册成功后,初步定位手术的入颅点,做好切口标记。切开头皮、钻颅骨孔、双极电凝烧灼硬脑膜、十字切开硬脑膜并充分止血后,再次电凝烧

doi:10.13798/j.issn.1009-153X.2017.11.006

基金项目:华中科技大学同济医学院研究型临床医师资助计划项目(5001540025)

作者单位:430030 武汉,华中科技大学同济医学院附属同济医院神经外科(吴世强、焦利武、肖群根、李宇、李朝曦、淦超、舒凯、雷霆)

通讯作者:舒凯, E-mail: kshu@tjh.tjmu.edu.cn

灼蛛网膜、软脑膜,并切开软脑膜,颅骨钻孔及剪开硬膜前利用机器人分别再次确认位置的准确,以达到精确控制。最后待机械臂走到术前指定位置,插入活检针到达靶点位置,抽取脑组织检查。

1.2.3 术后处理 术后1 d均复查CT检查了解颅内有无出血情况。

## 2 结果

2.1 临床病理结果 术后病理结果显示:低级别星形细胞瘤4例(图1),间变性星形细胞瘤(WHO III级)5例,神经母细胞瘤1例,假性进展1例,高级别非霍奇金B细胞淋巴瘤1例。

2.2 预后情况 1例术后1 d出现一侧肢体偏瘫,复查CT见颅内血肿、中线移位,立即行开颅血肿及病灶切除术,术后肢体运动恢复,10 d后顺利出院。其他病人术后复查头颅CT未见出血。

## 3 讨论

随着现代影像技术的迅速发展,颅内病变的确诊率已得到明显的提高;但是仍有部分病变因临床特征及影像学表现不典型,术前难以诊断,而且有些病变位于脑深部、功能区及多发病灶,开颅手术风险高,术后可能出现严重的神经功能损害。立体定向活检术相对安全、创伤小、定位精确,既能诊断颅内病变性质,又可作为局部治疗手段<sup>[1,2]</sup>。最近,Remebot机器人既可实现无框架手术过程,又让病人免除了传统框架的痛苦及束缚,而且简化了手术操作步骤,克服了传统框架对穿刺路径阻挡的局限性。由于机器人辅助立体定向活检术的精准性、简易性、有效性及微创性等特点<sup>[3]</sup>,现在国内已开始被广泛使用<sup>[4]</sup>。

我院于2016年引进Remebot机器人,并在立体定向活检术中进行应用,目前已进行12例活检术。在我们看来,Remebot机器人相对于传统有框架技术有着很多优势。第一,应用方便简易,只需在术前制定好手术计划,然后机械臂可到达术前设定好的位置,且进针的角度及距离均已确定,此时即可进行穿刺手术。相对于传统有框架活检术的手动计算靶点的三维空间位置更为简便。第二,手术更为安全,可选择最佳路径进行穿刺,并且通过与MRV、MRA、CTA、DTI等影像资料的融合,可以避免对颅内血管、神经等重要结构造成损伤,从而使手术安全性进一步提高。术中如果发现穿刺脑表面有血管,可临时改变穿刺点;且如果取材时不满意,可通过调整穿刺

深度及方向进行第二或第三次取材,直至满意。第三,手术时间短,一些原来需要手工完成的操作现改由计算机自动完成,提高了手术精度,简化了系统操作流程;并且机器人既能在计算机视觉的引导下完成对手术器械的定位和跟踪,又能作为实际定向手术的操作平台。所以机器人辅助可以缩短手术时间,进而提高手术效率。当然它同样存在着一些不足,如机器必须与病人头部的位置相距较近,占用手术空间较大,有效操作空间缩小;并且它不能代替术中CT或MRI实时引导。还有,病人头皮的活动会导致标记物的移动,从而其精确度很容易受到外界的干扰<sup>[5-5]</sup>。

立体定向活检术阳性率较高。Dammers等<sup>[6]</sup>对2000~2010年发表的文献进行回顾性分析,立体定向活检术总体诊断率在83.6%~100%。于新和刘宗惠<sup>[7]</sup>报道420例立体定向活检术的总体阳性率为96.4%;43例开颅手术的病人中,42例与穿刺活检结果符合。很多研究已表明无框架立体定向活检术与传统框架立体定向活检术的均有较高的诊断率,两者之间并无明显差异<sup>[6,8-10]</sup>。本文11例均有明确的组织病理学诊断,1例由于取材少而无法进行诊断,活检阳性率为91.7%;3例行开颅手术,病理检查结果与活检术相同。Remebot机器人辅助立体定向活检术前可以很好的利用MRI平扫及增强、PET-CT、MRS等影像学资料综合考虑,从而能选择出最佳的穿刺靶点,以提高活检阳性率。另外,在术中如果发现异常,可随时改变穿刺路径,重新选取靶点位置,且可多次进行取材。本文1例术中首次取出的标本全是囊性物质,后通过调整穿刺深度及方向,但入颅点保持不变,重新选取靶点,再次进行取材得到病变组织。

立体定向活检术后并发症主要是颅内出血、神经功能损伤、感染、癫痫发作等,其中颅内出血最为常见。Malone等<sup>[11]</sup>统计分析7514例立体定向脑组织活检术,术后并发症发生率为6.1%,其中出血发生率为5.8%。Chen等<sup>[12]</sup>对299例颅内病变行立体定向活检术,术后并发症发生率为7.36%,其中出血率为4.35%。本文仅1例术后出现症状性出血,发生率为8.3%,与文献报道并无明显差异。该例出血主要考虑肿瘤血管丰富而导致的出血。使用Remebot机器人进行术前计划时可以通过影像学资料的融合以设定出最佳的穿刺路径,良好的穿刺路径应在考虑易操作、微侵袭的同时,避开功能区、脑沟及静脉窦等血管丰富部位,从而可以大大降低术后并发症的

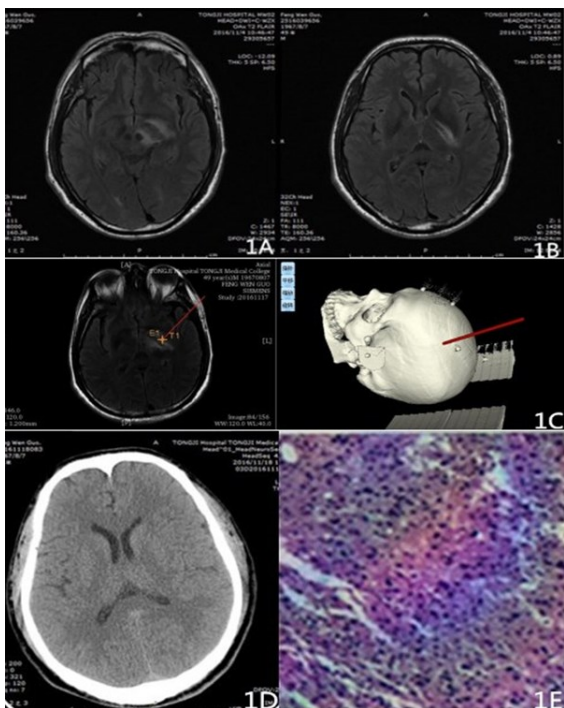


图1 左侧脑干及丘脑低级别星形细胞瘤在Remebot机器人辅助下立体定向活检术前后影像及术后病理表现 A、B. 术前MRI T<sub>2</sub> flair示,左侧脑干及丘脑占位; C. 术前制定好的穿刺靶点及路径; D. 活检术后CT未见出血; E. 术后病理结果示,低级别星形细胞瘤(WHO II级)(HE, ×200)

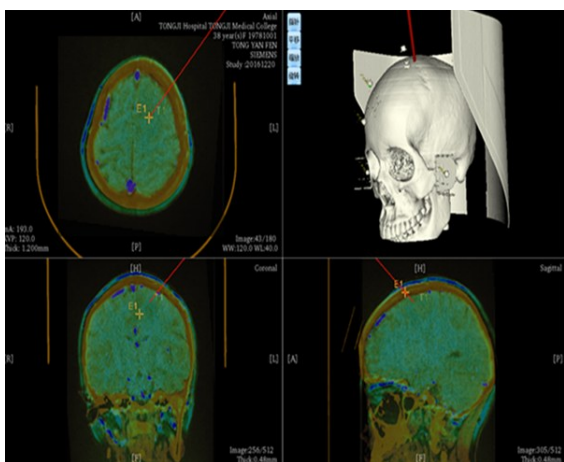


图2 Remebot机器人辅助下立体定向活检术前规划 术前融合CT、MRI及MRV等影像学资料,活检术中成功避开功能区、脑沟及静脉窦等血管丰富部位

发生。本文1例病变在矢状窦旁,术前MRV扫描,并且设计的路径中可以很好地避开了血管(图2)。

总之,Remebot机器人平台可以利用影像导航数据尽量选择完整呈现病变轮廓的位置,且可在同一活检轨迹上行多靶点取样,从而可以进一步减少

损伤正常脑组织。

### 【参考文献】

- [1] Lozano AM, Gildenberg PL, Tasker RR. Textbook of stereotactic and functional neurosurgery [J]. Mayo Clin Proc, 2009, 73(6): 2897-2924.
- [2] Meshkini A, Shahzadi S, Alikhah H, *et al.* Role of stereotactic biopsy in histological diagnosis of multiple brain lesions [J]. Asian J Neurosurg, 2013, 8(2): 69-73.
- [3] Lefranc M, Capel C, Pruvot-Occean AS, *et al.* Frameless robotic stereotactic biopsies: a consecutive series of 100 cases [J]. J Neurosurg, 2015, 122(2): 342-352.
- [4] 刘钰鹏,田增民,惠 瑞,等. Remebot无框架脑立体定向手术系统的临床应用研究[J]. 中华外科杂志, 2016, 54(5): 389-390.
- [5] 卢旺盛,秦舒森,刘钰鹏,等. Remebot无框架脑立体定向手术临床分析[J]. 中国微侵袭神经外科杂志, 2017, 22(2): 66-69.
- [6] Dammers R, Schouten JW, Haitsma IK, *et al.* Towards improving the safety and diagnostic yield of stereotactic biopsy in a single centr [J]. Acta Neurochir (Wien), 2010, 152(11): 1915-1921.
- [7] 于 新,刘宗惠. CT、MRI引导立体定向脑活检术的临床研究[J]. 中国神经精神疾病杂志, 2001, 27(5): 352-354.
- [8] Woodworth GF, McGirt MJ, Samdani A, *et al.* Frameless image-guided stereotactic brain biopsy procedure: diagnostic yield, surgical morbidity, and comparison with the frame-based technique [J]. J Neurosurg, 2006, 104(2): 233.
- [9] Tsermoulas G, Mukerji N, Borah AJ, *et al.* Factors affecting diagnostic yield in needle biopsy for brain lesions [J]. Br J Neurosurg, 2013, 27(2): 207-211.
- [10] Michael S, John B, Mcdermott MW. Techniques for the Application of Stereotactic Head Frames Based on a 25-Year Experience [J]. Cureus, 2016, 8(3): e543.
- [11] Malone H, Yang J, Hershman DL, *et al.* Complications following stereotactic needle biopsy of intracranial tumors [J]. World Neurosurg, 2015, 84(4): 1084.
- [12] Chen CC, Hsu PW, Erich Wu TW, *et al.* Stereotactic brain biopsy: Single center retrospective analysis of complications [J]. Clin Neurol Neurosurg, 2009, 111(10): 835-839.

(2017-03-31收稿,2017-05-12修回)